

การวินิจฉัย

สูติแพทย์สามารถให้การวินิจฉัยก่อนคลอดได้โดยการตรวจด้วยเครื่องตรวจคลื่นเสียงความถี่สูงหรืออัลตราซาวนด์ตั้งแต่อายุครรภ์ 13 สัปดาห์

การป้องกันภาวะหลอดประสาทไม่ปิด

ภาวะหลอดประสาทไม่ปิดมีโอกาสเกิดซ้ำในบุตรคนถัดไปสูงกว่าประชากรทั่วไป การป้องกันทำได้โดยให้หญิงวัยเจริญพันธุ์รับประทานวิตามินโฟลิก 400 ไมโครกรัม อย่างน้อย 1 เดือนก่อนการตั้งครรภ์จนถึงอายุครรภ์ 12 สัปดาห์ หรือหญิงที่เคยมีบุตรเป็นโรคหลอดประสาทไม่ปิด ป้องกันการเกิดซ้ำโดยรับประทานวิตามินโฟลิก 4000 ไมโครกรัม อย่างน้อย 1 เดือนก่อนการตั้งครรภ์ จนถึงอายุครรภ์ 12 สัปดาห์

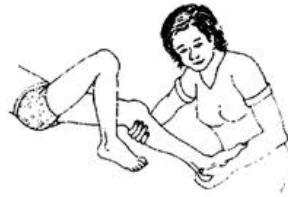การรักษา

ทำการผ่าตัดแก้ไข ฟันฟู ทำกายภาพบำบัดและใส่ระวางภาวะแทรกซ้อนที่อาจเกิดขึ้น

ภาวะแทรกซ้อน เช่น ข้อสะโพกและข้อเข่ายึดติด อัมพาตของขาจากความผิดปกติของไขสันหลังที่ควบคุมการเคลื่อนไหว น้ำคั่งในโพรงสมองจำเป็นต้องใส่สายระบาย ปัสสาวะคั่งต้องได้รับการสวนออก เป็นต้น

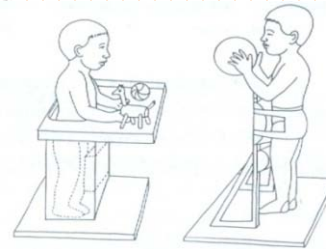
การทำกายภาพบำบัดสามารถทำได้เอง หรือดัดแปลงอุปกรณ์เพื่อช่วยเหลือผู้ป่วยได้โดยใช้วัสดุที่มีในชุมชน

ตัวอย่างการทำกายภาพบำบัดและอุปกรณ์ช่วยเหลือ



การดัดข้อเท้าป้องกันข้อเท้าติด

การประดิษฐ์อุปกรณ์ช่วยพยุงตัวเวลาขึ้น

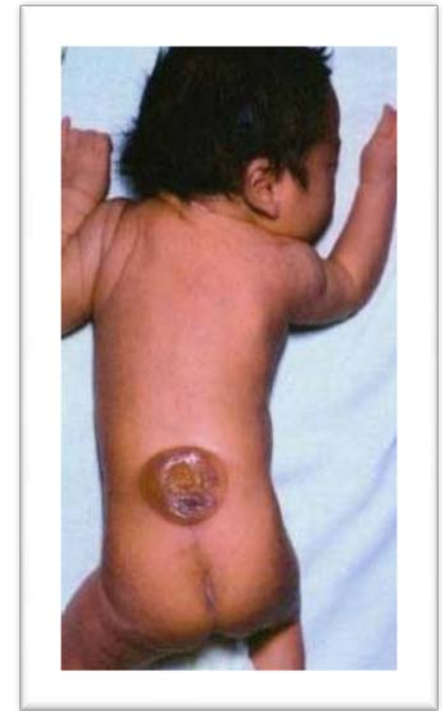

สนับสนุนโดย



โครงการปฏิบัติการระดับชาติเพื่อวางแผนป้องกันและดูแลรักษาความพิการแต่กำเนิดในประเทศไทย

ติดต่อขอข้อมูลเพิ่มเติมได้ที่
แพทย์ในโรงพยาบาลใกล้บ้านของท่าน



ภาวะหลอดประสาทไม่ปิด



สมาคมเพื่อเด็กพิการแต่กำเนิด
(ประเทศไทย)

ภาวะหลอดประสาทไม่ปิด

(Neural tube defects)

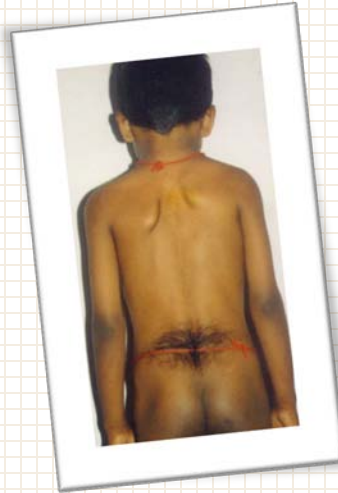เป็นความพิการแต่กำเนิดที่พบได้บ่อย สามารถนำไปสู่ความพิการทางร่างกายที่รุนแรงจนถึงเสียชีวิตได้ เกิดจากหลอดประสาทเชื่อมปิดไม่สมบูรณ์ในครรภ์มารดา ช่วงระหว่างที่ตัวอ่อนมีอายุได้ 23-28 วันหลังปฏิสนธิ

สาเหตุ เกิดจากทั้งปัจจัยทางพันธุกรรมและสิ่งแวดล้อม เช่น ภาวะขาดวิตามินโฟลิกในมารดา ได้รับยาหรือสารเคมีระหว่างตั้งครรภ์ เช่น ยาแก้ปวด มารดาเป็นเบาหวาน

ภาวะ หลอดประสาทไม่ปิด มีความรุนแรงแตกต่างกันออกไป ตั้งแต่ ผิดปกติเล็กน้อย เช่น กระดูกสันหลังโหว่ อาจพบเพียงกระดูกงู น้ำ หรือก้อนที่บริเวณกลางหลัง ไปจนถึงภาวะไม่มีกะโหลกศีรษะและไร้สมองใหญ่ซึ่งรุนแรงถึงชีวิต

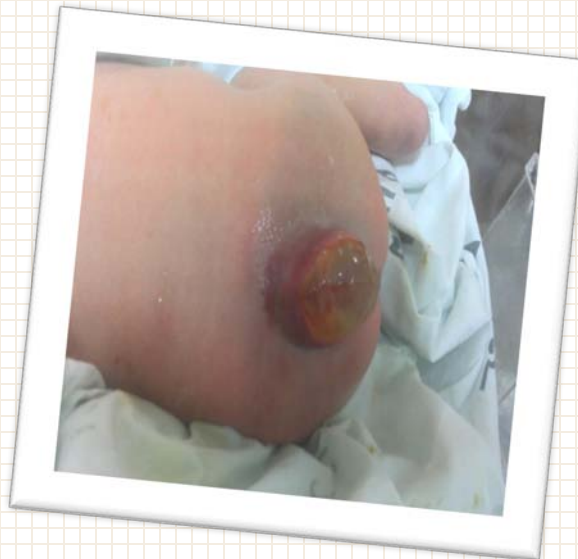

◎ ภาวะกระดูกสันหลังโหว่



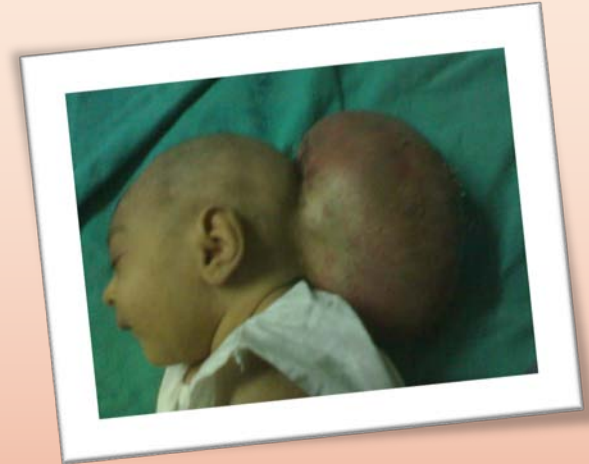กระดูกสันหลังโหว่ที่พบเพียงกระดูกงูชนที่กลางหลัง

◎ ภาวะกระดูกสันหลังโหว่ ร่วมกับมีไขสันหลังยื่นออกมา



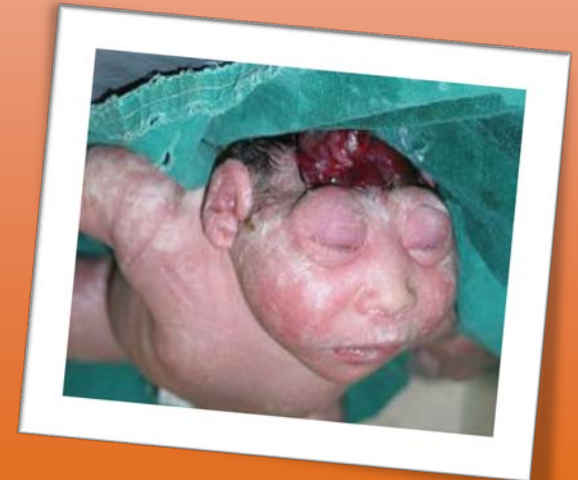ก้อนไขสันหลังบริเวณเหนือก้นกบ

◎ เนื้อสมองไหล่อื่นออกมาจากช่องกะโหลก



เนื้อสมองและเยื่อหุ้มยื่นออกมาทางท้ายทอย

◎ ภาวะไม่มีกะโหลกศีรษะและไร้สมองใหญ่



ทารกมีอาการรุนแรง มักเสียชีวิตหลังคลอดไม่นาน